


A close-up photograph of a human eye, showing the iris and eyelid. A semi-transparent yellow rectangular box is overlaid on the image, containing text. The background of the entire slide is a solid yellow color.

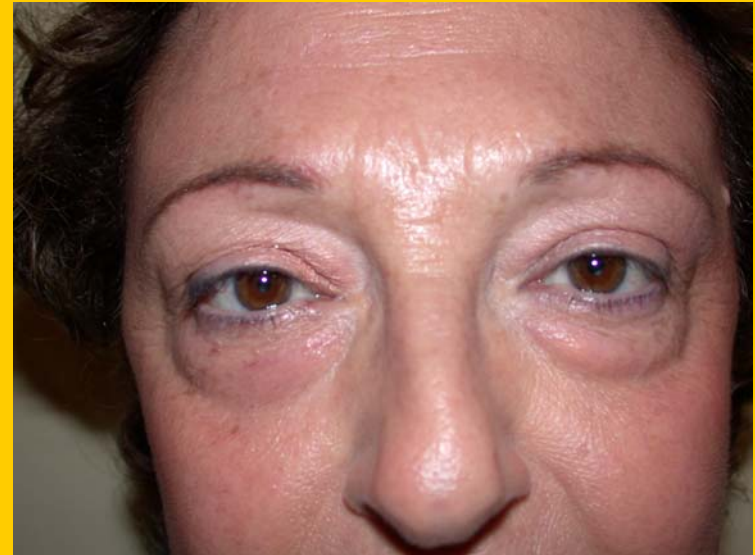# **La chirurgia cosmetica palpebrale: indicazioni e limiti.**

60° Convegno S.O.L.  
16 – 17 dicembre 2005  
Milan Marriott Hotel - Milano



# INDICAZIONI “CLASSICHE”

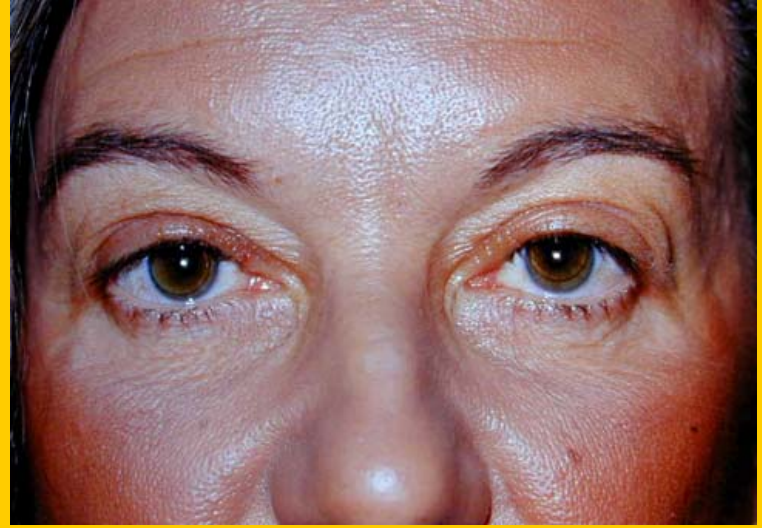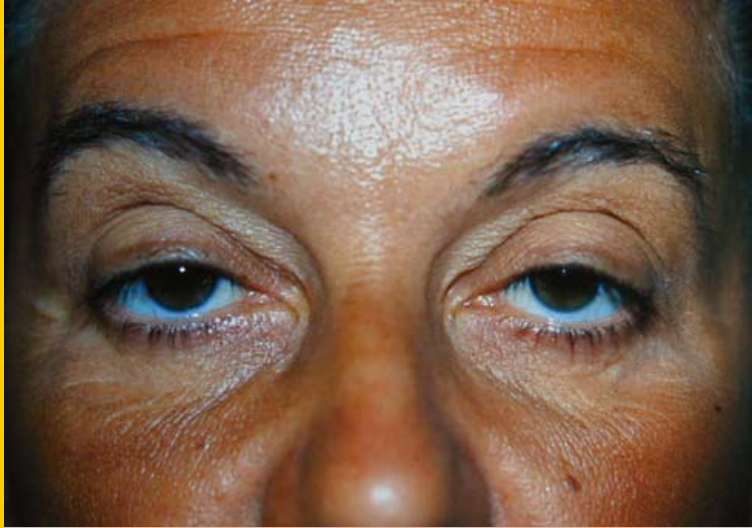- Dermatocalasi palpebra superiore
- Ernie adipose superiori e inferiori
- Eccesso di cute palpebra inferiore





# Valutazione pre operatoria

- Visita oculistica completa e *stabilitatà palpebrale*
- Studio morfologico del viso della paziente
- Valutazione di eventuali asimmetrie o presenza di ptosi palpebrale o del sopracciglio
- Valutazione equilibrio psicologico del pz e aspettative realistiche
- Documentazione fotografica e consenso informato

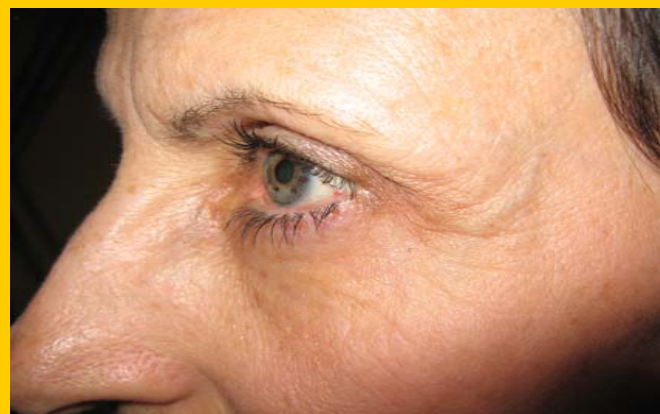
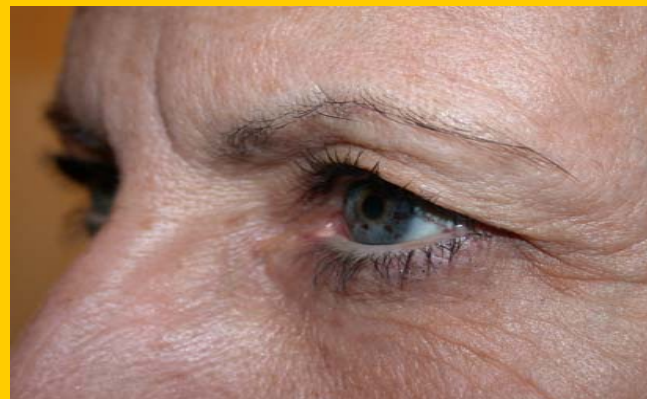
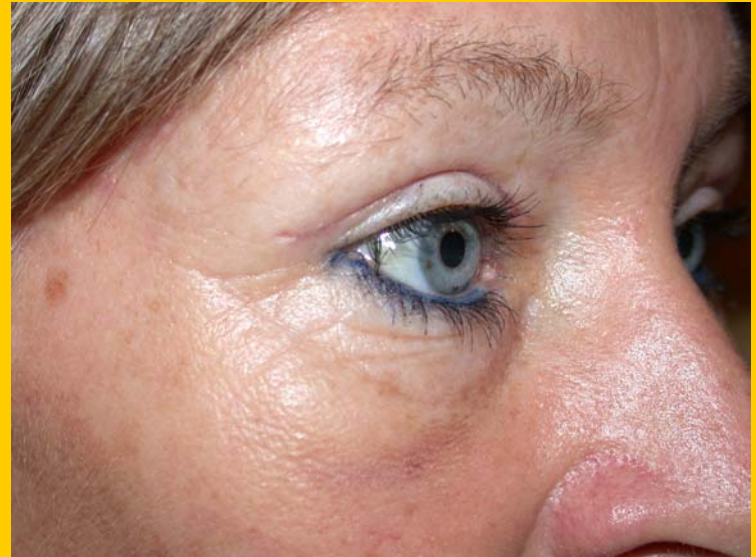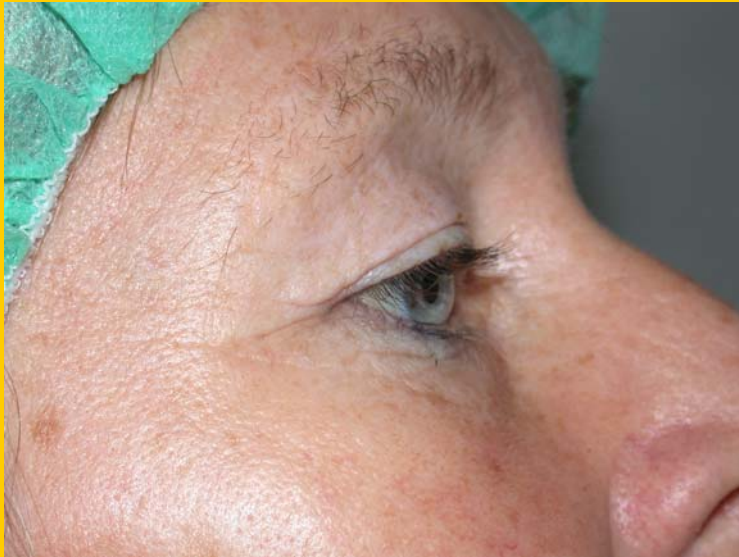Dott. Claudio Lucchini - Milano




# Palpebra superiore

- Asportazione lembo miocutaneo
- Ecsissione grasso erniante
- Ridare visibilità al piatto tarsale



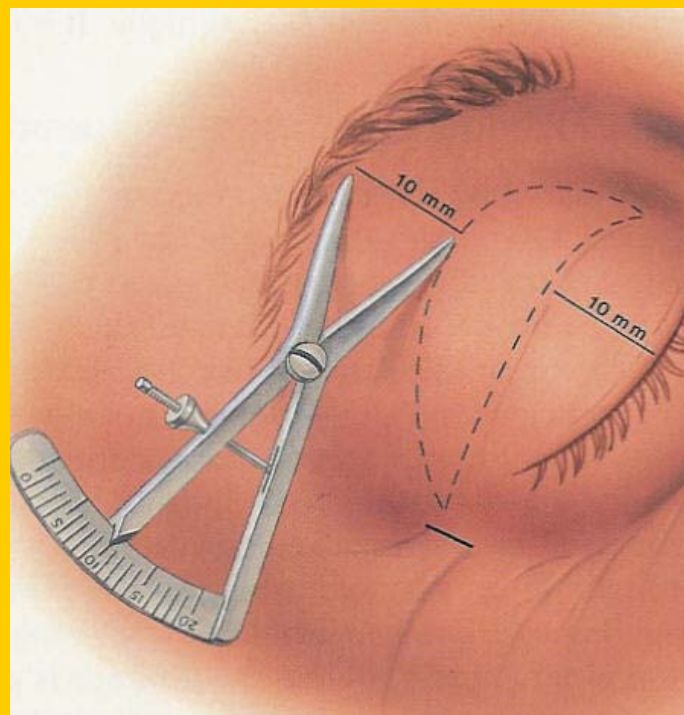



Dott. Claudio Lucchini - Milano



# Limiti di sicurezza

- Rispettare la regola di Flower
- Marcature preoperatorie accurate
- Non eccedere mai, meglio una ipocorrezione






# Quando si superano i limiti

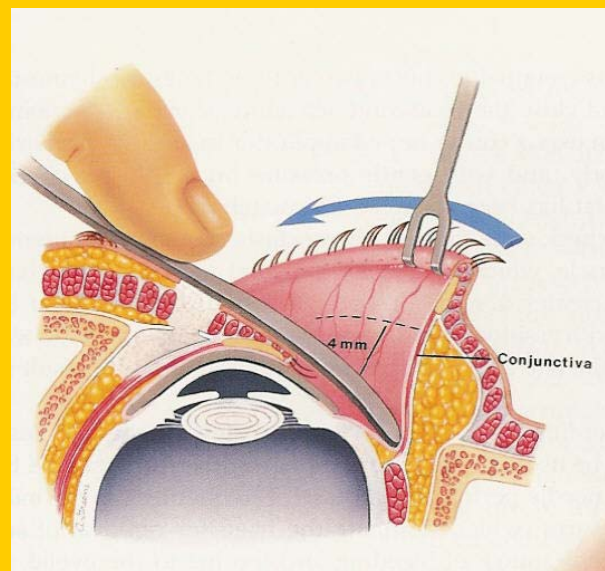
- Eccessiva asportazione cute
- Alterazione dei parametri palpebrali
- Esposizione dell'arcata orbitaria

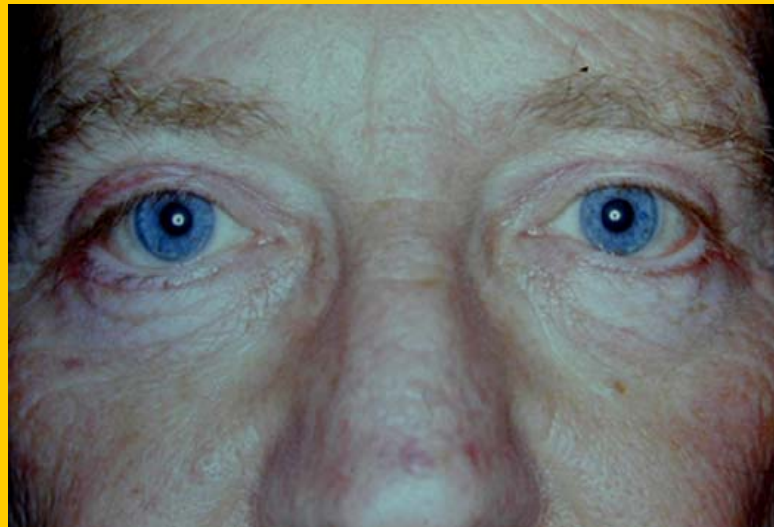
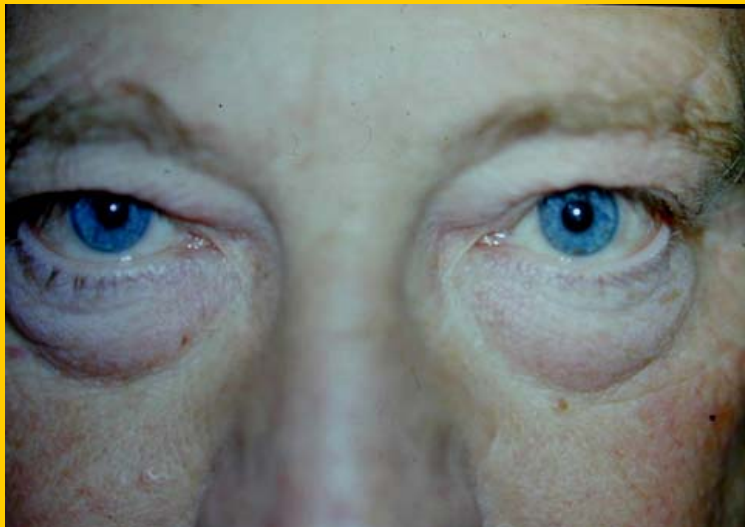



# Palpebra inferiore

- Accesso esterno per via transcutanea
- Accesso interno per via transcongiuntivale
- Escissione di grasso /riposizionamento
- Asportazione minima di cute





Dott. Claudio Lucchini - Milano



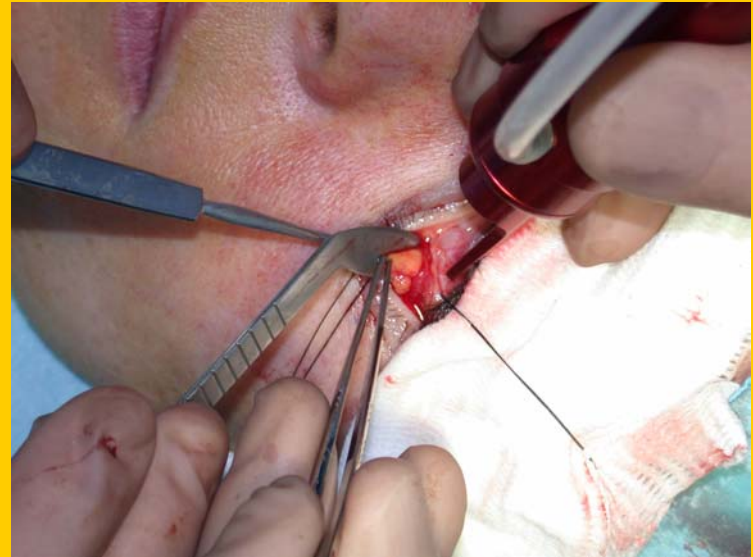
# Tecniche chirurgiche complementari

- In corso di blefaroplastica, se necessario, assoceremo: cantoplastica, tarsalstrip, accorciamento della palpebra ecc.. Il tutto per dare più consistenza ad una struttura che invecchiando funziona peggio ed è esteticamente meno gradevole.



# Via transcongintivale

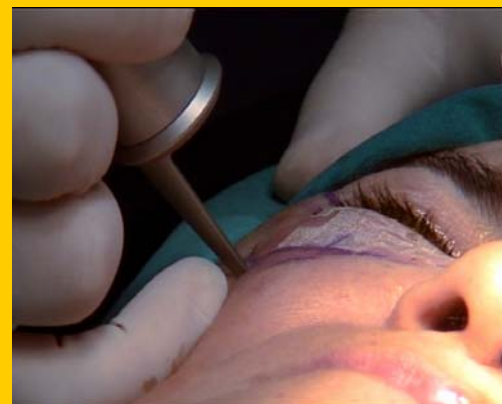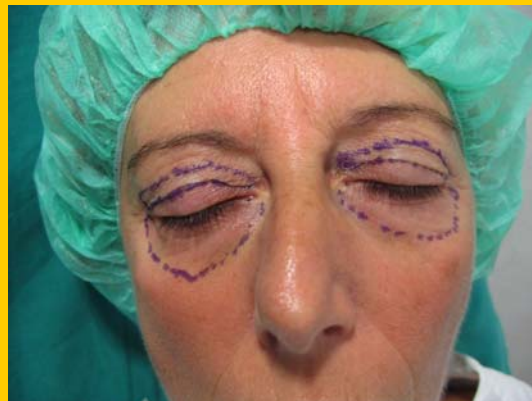- Indicata in pazienti giovani, con borse di media entità e con scarso eccesso di cute.
- Approccio più delicato, scarsi problemi di deformità del margine palpebrale



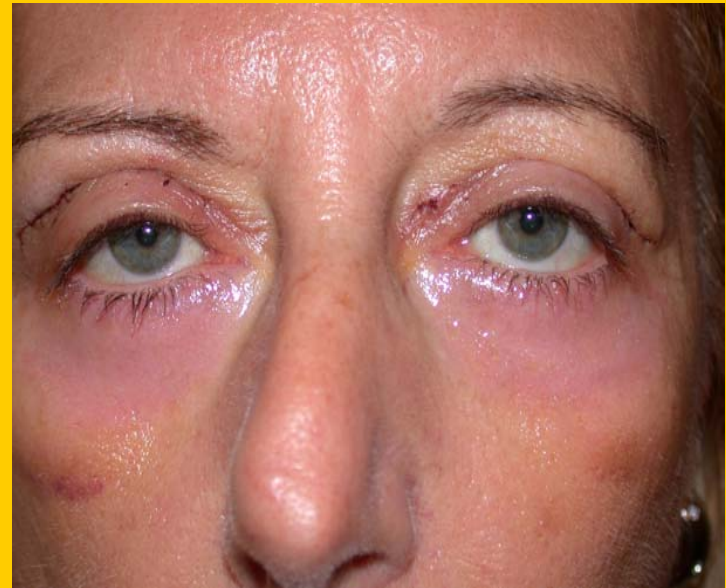
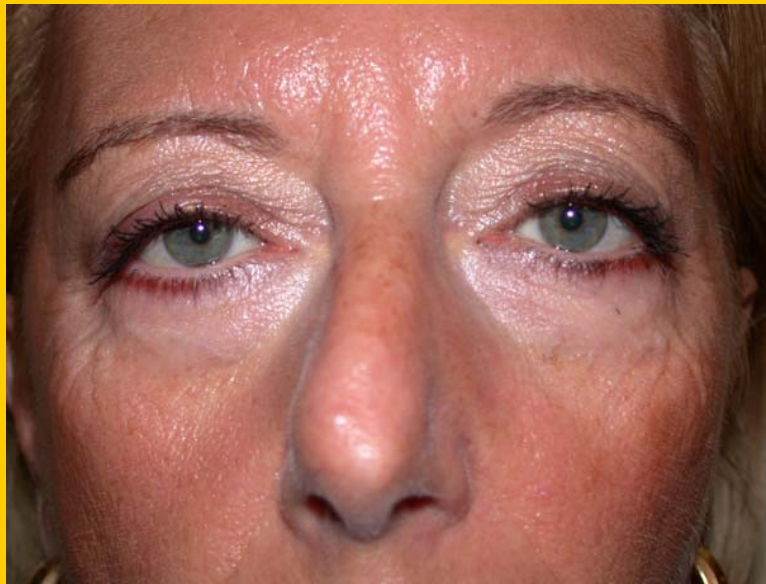
# Altre tecniche


- Resurfacing cute palpebra inferiore con laser CO<sub>2</sub> + Erbium per spianare le rughe e richiamare la cute senza asportarla



# Laser blefaroplastica + rsurfacing CO<sub>2</sub> ed Erbium post op 5 gg

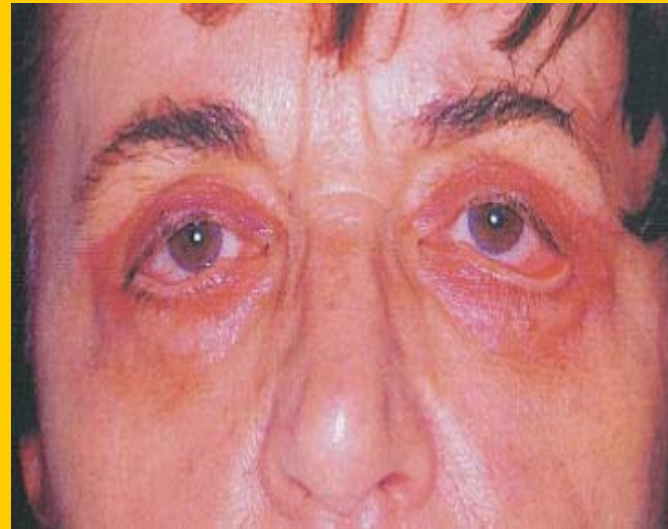



Dott. Claudio Lucchini - Milano



# Quando si superano i limiti

- Asportazione eccessiva di cute con marcato ectropion.
- Indicazione: ricostruzione con innesto di cute e cartilagine retroauricolare.

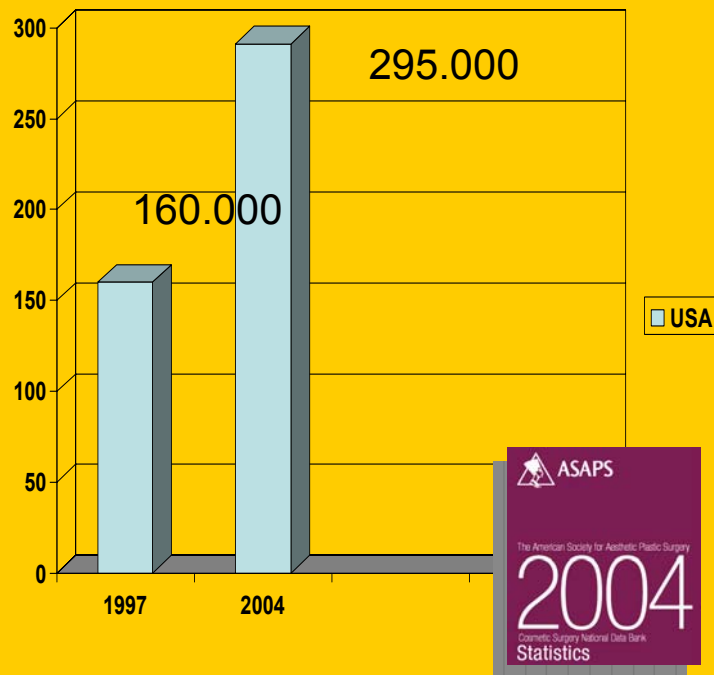




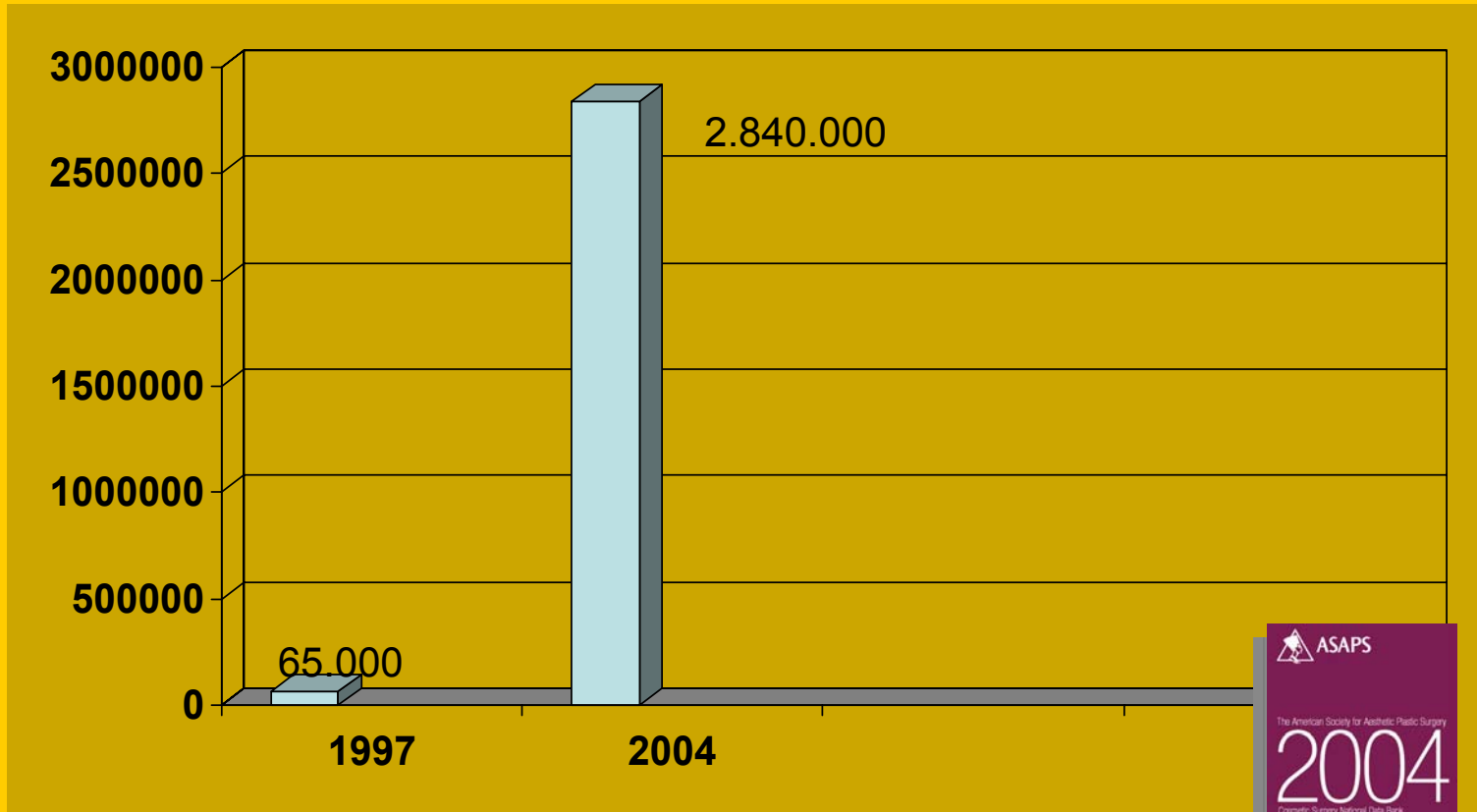
# Considerazioni generali

- Incremento di richiesta della blefaroplastica estetica in Italia e nel mondo
- Riduzione dei lifting facciali del 48% in USA


INCREMENTO DEGLI INTERVETI DI BLEFAROPLASTICA ESTETICA



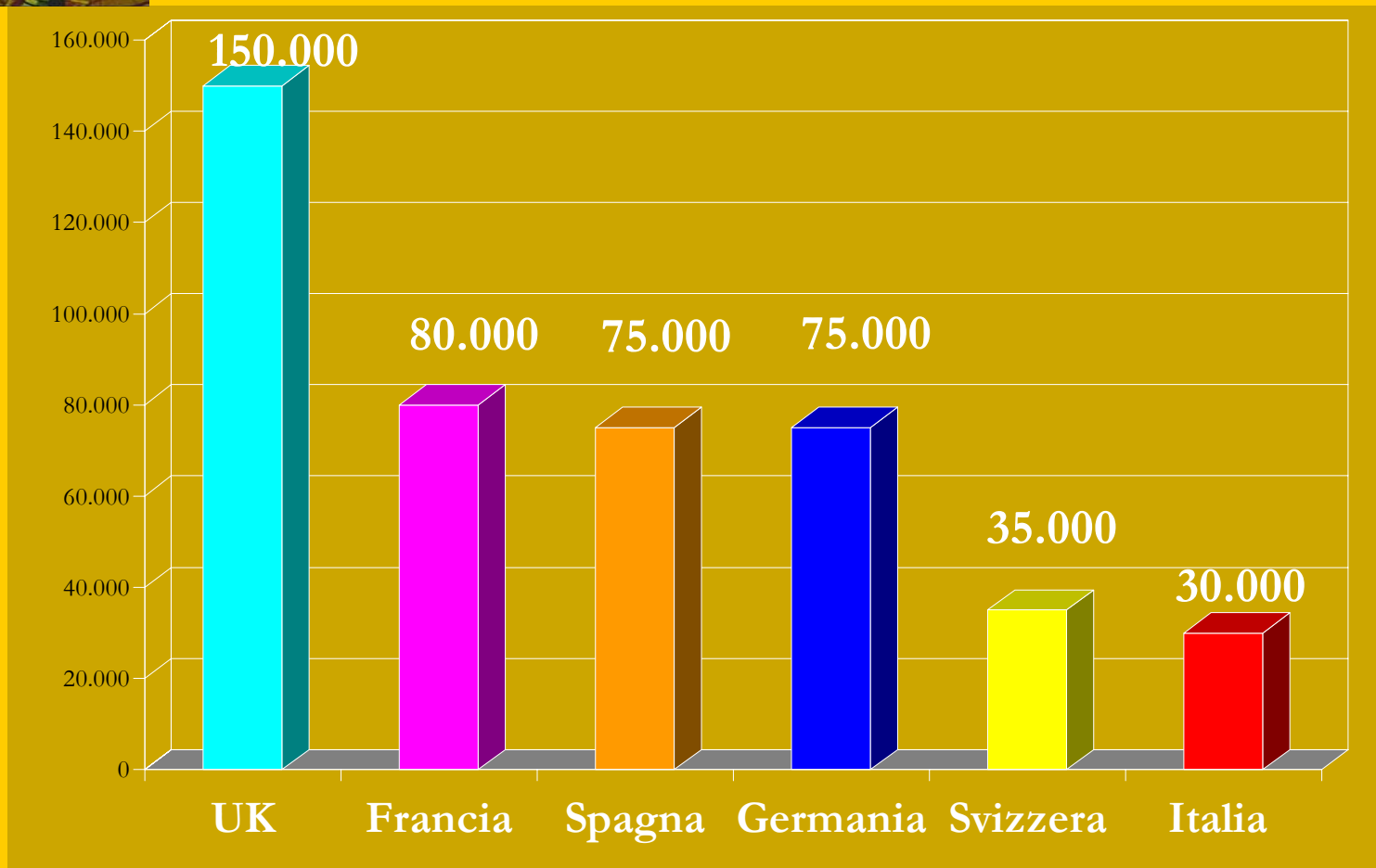
# Incremento BOTOX




Dott. Claudio Lucchini - Milano




## Dati europei: numero trattamenti **BOTOX®/Vistabex®** (sett. 2004 - sett. 2005)





# Nuove tendenze

- Blefaroplastica e lifting del sopracciglio
- Lifting del sopracciglio chimico con tossina botulinica





# CONCLUSIONI

- Discutere con il paziente le aspettative, il risultato che prevedete e le eventuali complicanze possibili.
- Tecnica conservativa.



**GRAZIE PER  
L'ATTENZIONE**

Dott. Claudio Lucchini - Milano