



Università
di
Padova



Dipartimento di Neuroscienze
UOC Clinica Oculistica

Direttore : Prof. A G Secchi

60° Convegno

Società Oftalmologica Lombarda

16 – 17 dicembre 2005

Simposio

La Malattia Erpetica Oculare

HSV ed occhio :

caratterizzazioni cliniche

A G Secchi

V Deligianni

Blefariti e dermatiti perioculari

Congiuntiviti

Episcleriti e "limbiti"

Scleriti

Cheratiti epiteliali

Cheratiti stromali

Endoteliti

Cherato uveiti

Uveiti

Retiniti > Necrosi Retinica Acuta



blefarite e
dermatite
perioculare



episclerite, limbite ,
irite e
cheratite periferica



sclerite



cheratite
dentrifica



cheratite
disciforme



endotelite



endotelite



ulcera
corneale
trofica



retinite e
necrosi retinica
acuta

Blefariti e dermatititi perioculari

Congiuntiviti




Episcleriti e "limbiti"

Scleriti

Cheratiti epiteliali

Cheratiti stromali



Endoteliti

Cherato uveiti

Uveiti



Retiniti > Necrosi Retinica Acuta



episclerite

invasione virale
diretta

semplice
nodulare

risoluzione rapida
senza esiti
ricorrenze frequenti



" limbite "

frequente
ipertono !!



sclerite diffusa o nodulare

invasione virale diretta

reazione immunomediata
indotta dal virus

sclerite da HSV

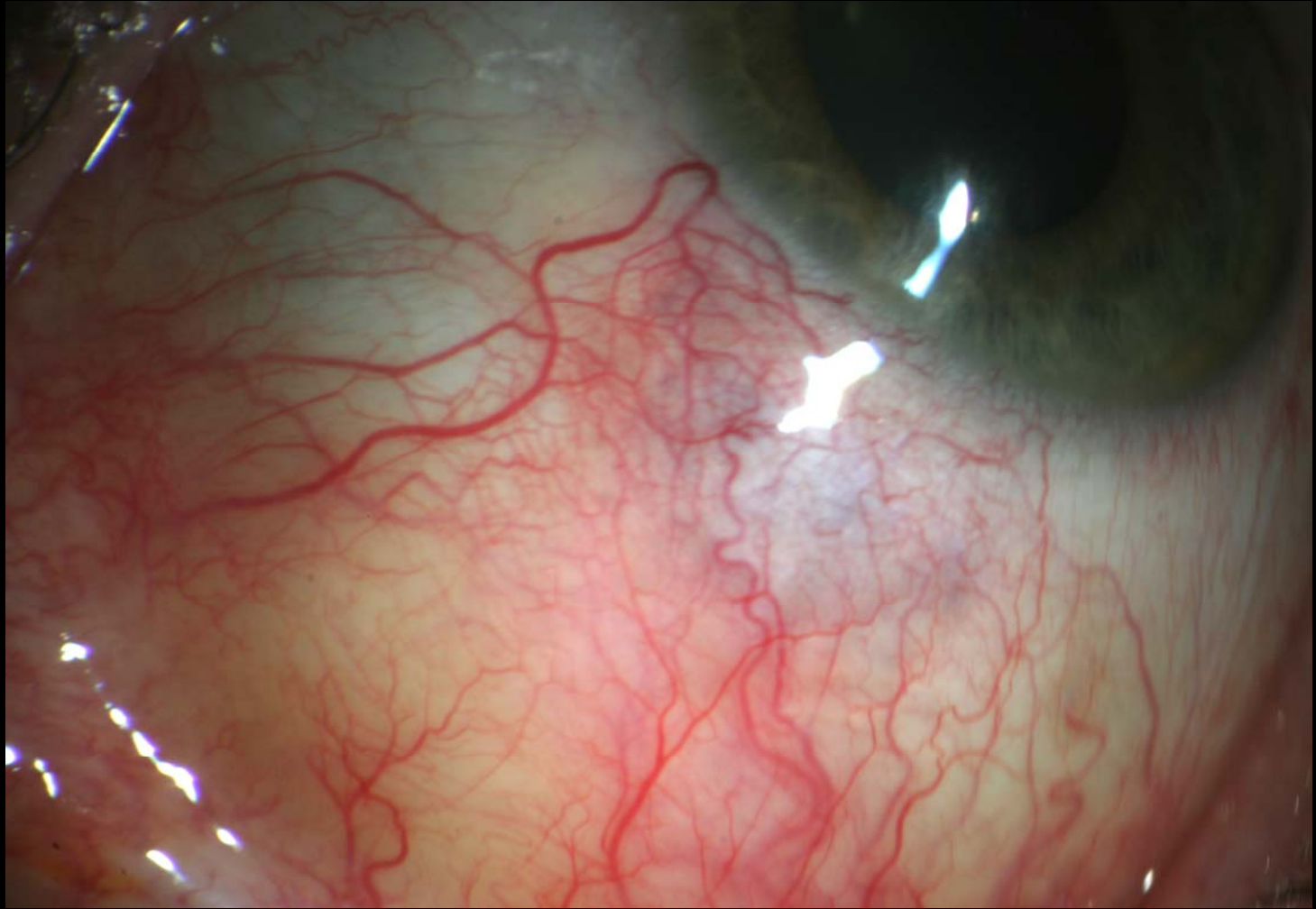


infiammazione
granulomatosa

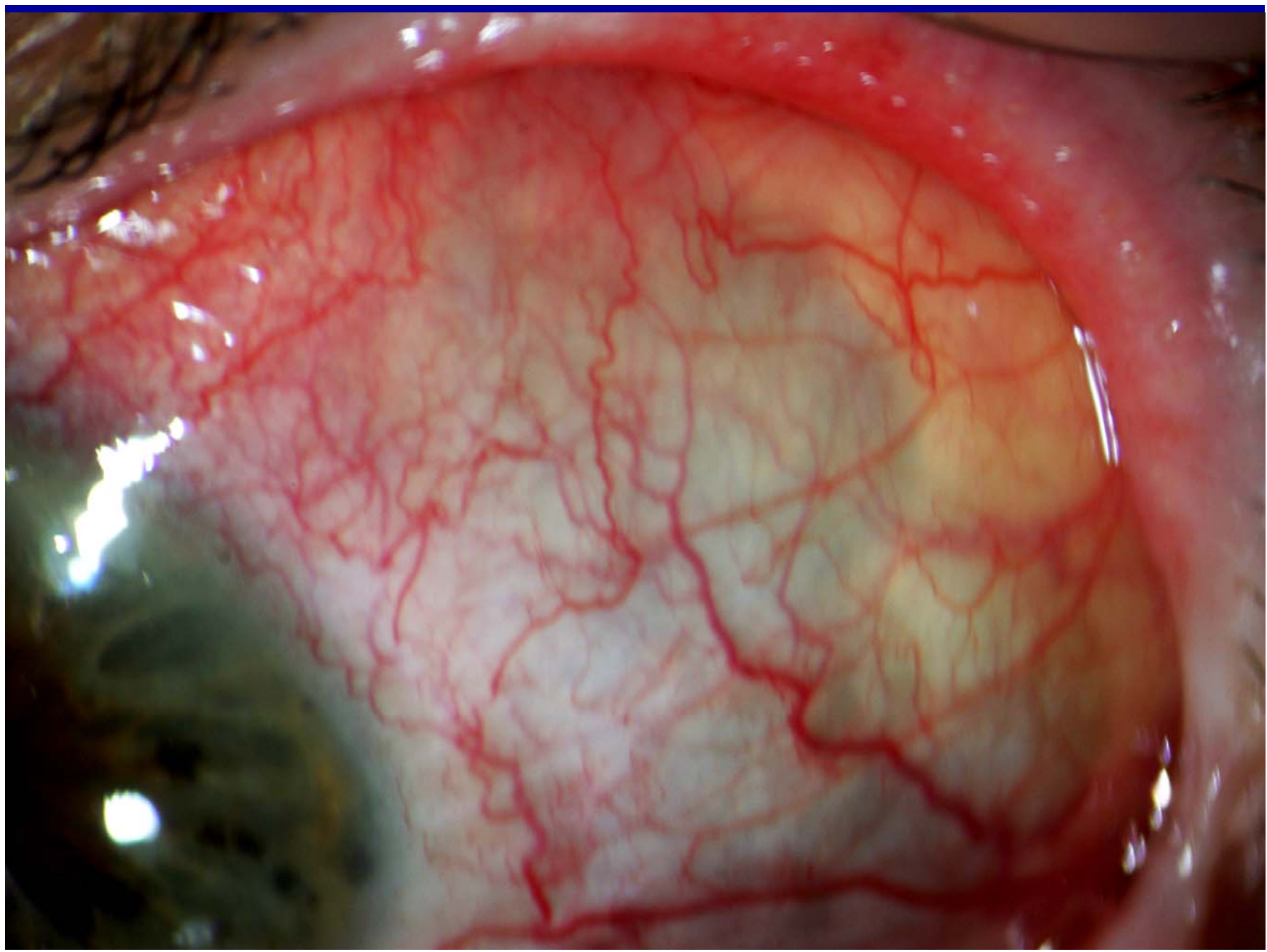
microangiopatia
infiammatoria

depositi IC nella parete
vascolare

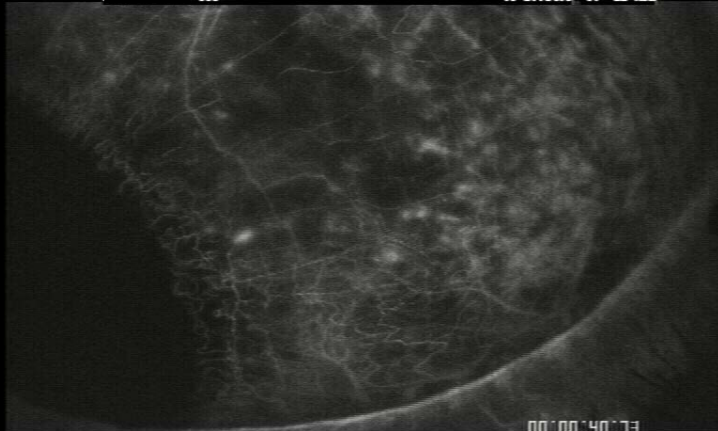sclerite da HSV



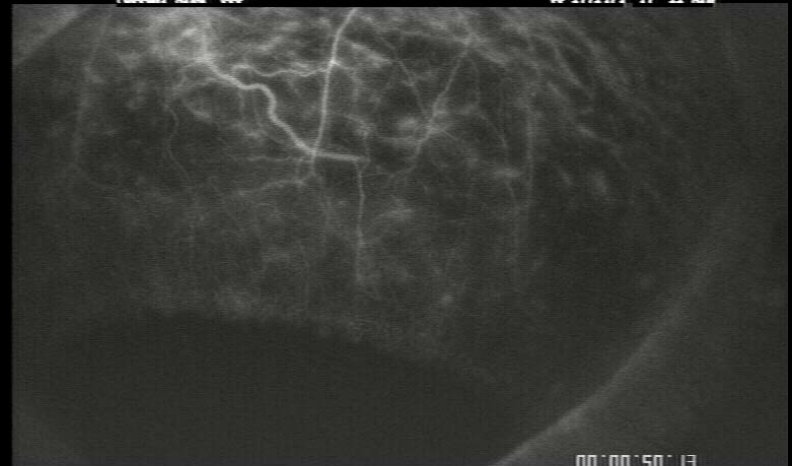
assottigliamento post scleritico



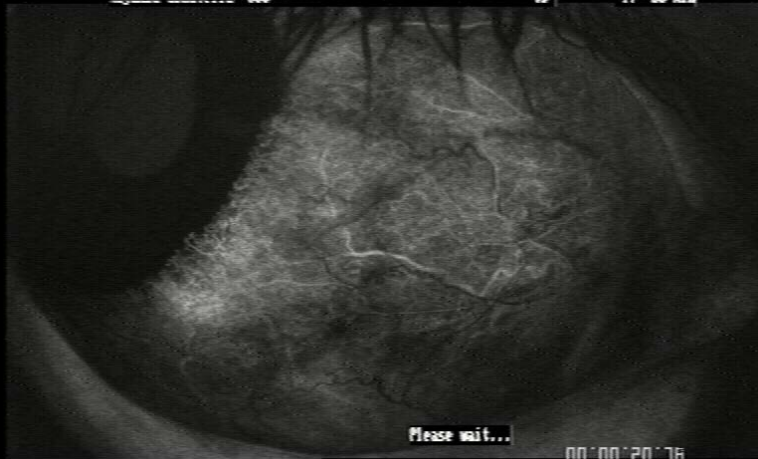Bodensteck SLO +11.0µm | le:0.3 Ar:300 IL:0 40° C3 Cal:0 24-Oct-2 10:49:50
366 05 17:04:5 T:- 12 min



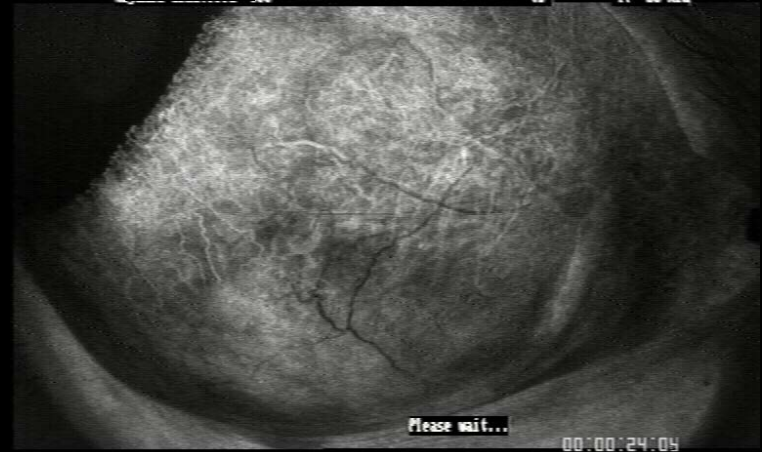
Bodensteck SLO +11.0µm | le:0.3 Ar:300 IL:0 40° C3 Cal:0 24-Oct-2 10:49:00
366 05 17:14:4 T:- 11 min



Bodensteck SLO +3.9µm | le:0.3 Ar:230 IL:0 40° 0 Cal:0 4-Oct-2
366 00 T:- 20 min




Bodensteck SLO +3.9µm | le:0.3 Ar:230 IL:0 40° 0 Cal:0 4-Oct-2
366 00 T:- 20 min



Ischemia sclerale focale da vasculite occlusiva

la presenza di una endotelite adiacente
alla sclerite



è suggestiva per una etiologia
virale (HSV o VZV)

CHERATITE RICORRENTE DA HSV

CLASSIFICAZIONE

I. CHERATITE EPITELIALE INFETTIVA

- A. vescicole corneali
 - B. ulcera dendritica
 - C. ulcera geografica
 - D. ulcera marginale
- sequenza evolutiva*

II. CHERATOPATIA NEUROTROFICA

III. CHERATITE STROMALE

- A. cheratite stromale necrotizzante
- B. cheratite stromale immune (interstiziale)

IV. ENDOTELITE

- A. disciforme
- B. diffusa

CHERATITE RICORRENTE DA HSV

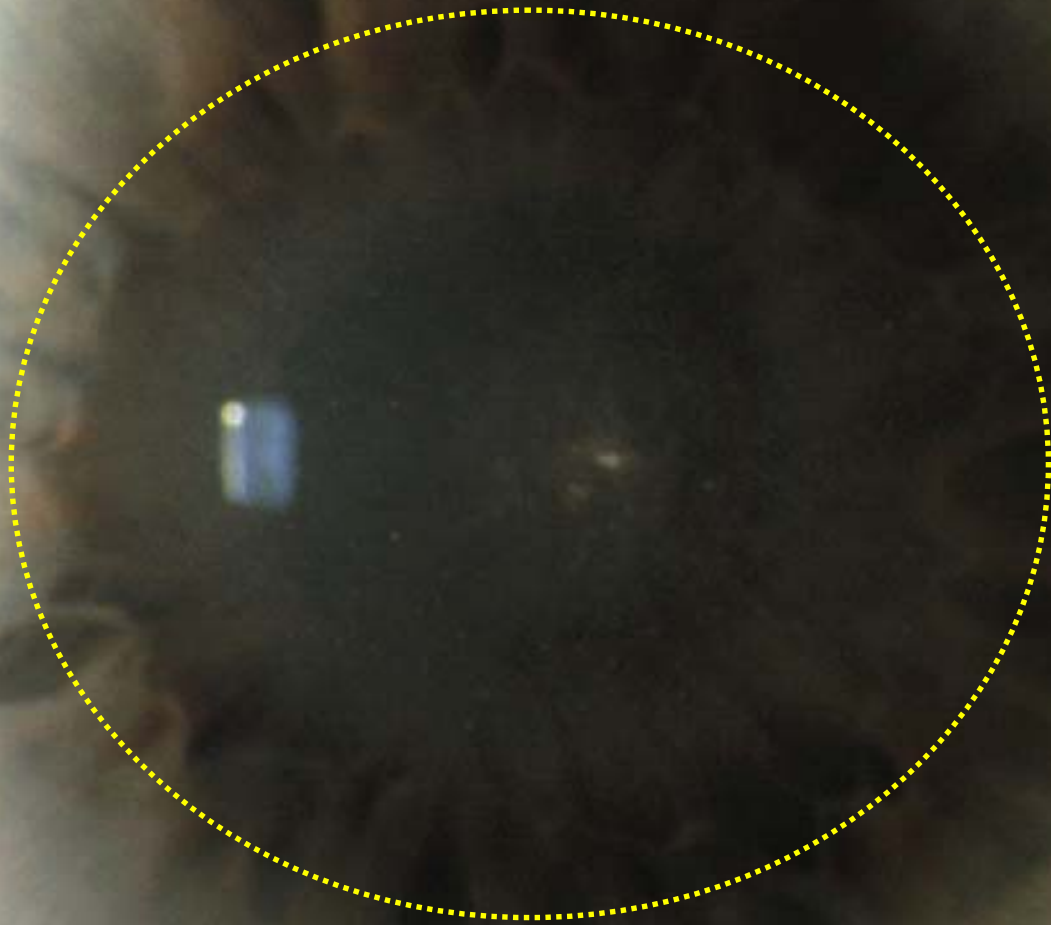
IV. ENDOTELITE { Disciforme (a placca)
Diffusa

rappresenta un segno di coinvogimento
uveale nel corso del processo infettivo

patogenesi
immunologica

virus attivo ??

ENDOTELITE A PLACCA



ENDOTELITE A PLACCA

edema endoteliale / stromale focale ,
rotondeggiante od ovalare,
centrale o paracentrale

l'epitelio può apparire normale ,
o mostrare edema microcistico
sovrastante l'edema stromale ,
o formare bolle epiteliali

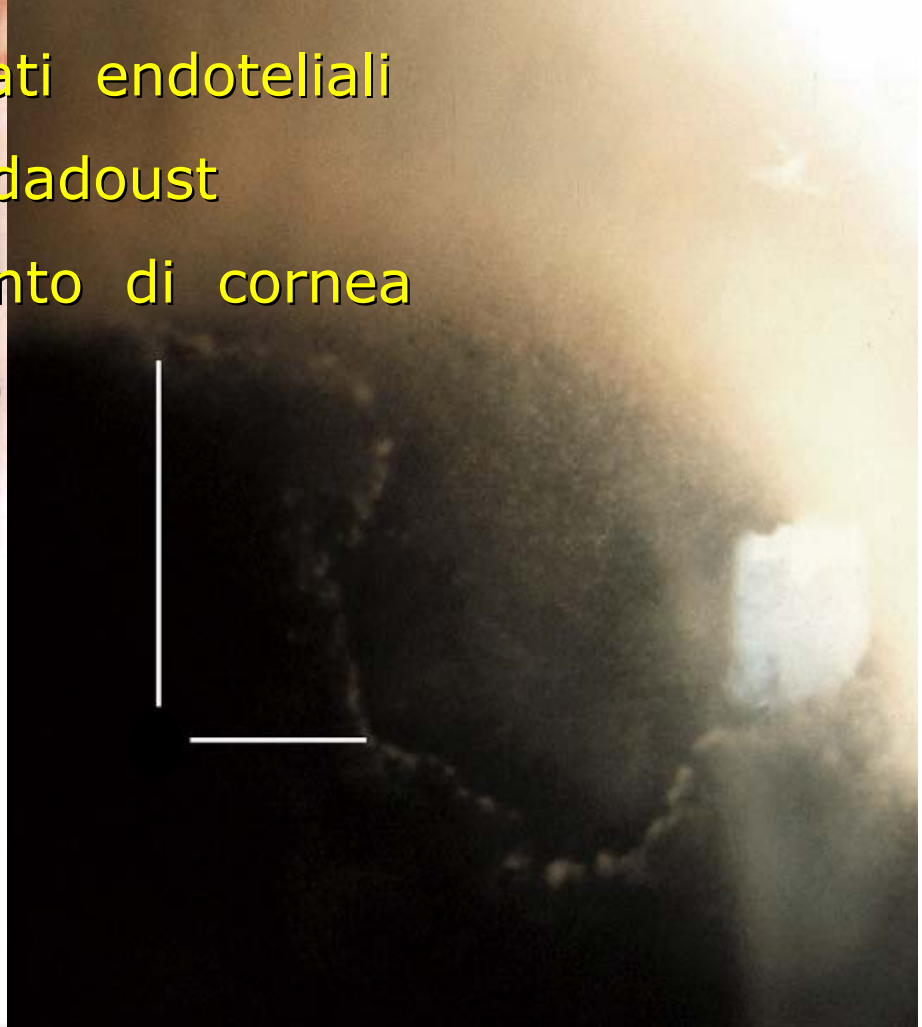
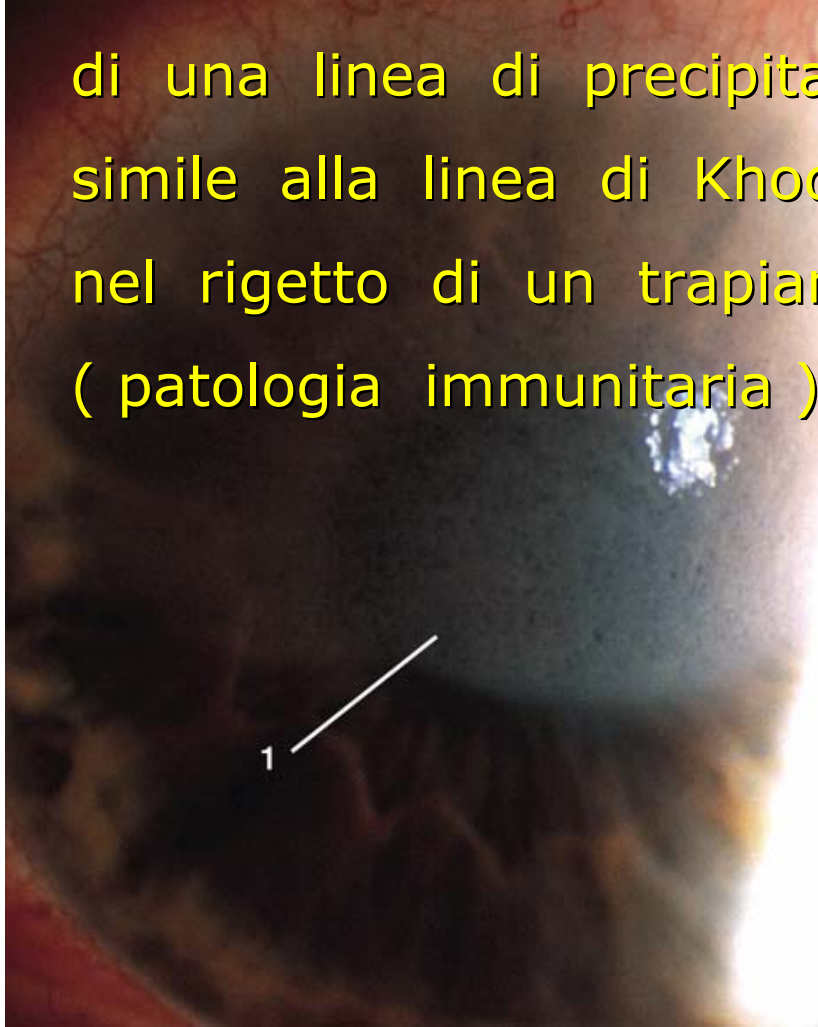
spesso uveite con ipertono

Assenza di infiltrati stromali e neovascolarizzazione

Non segni di infiammazione stromale

spesso il limite progressivo
dell' edema costituisce la sede

di una linea di precipitati endoteliali
simile alla linea di Khodadoust
nel rigetto di un trapianto di cornea
(patologia immunitaria)

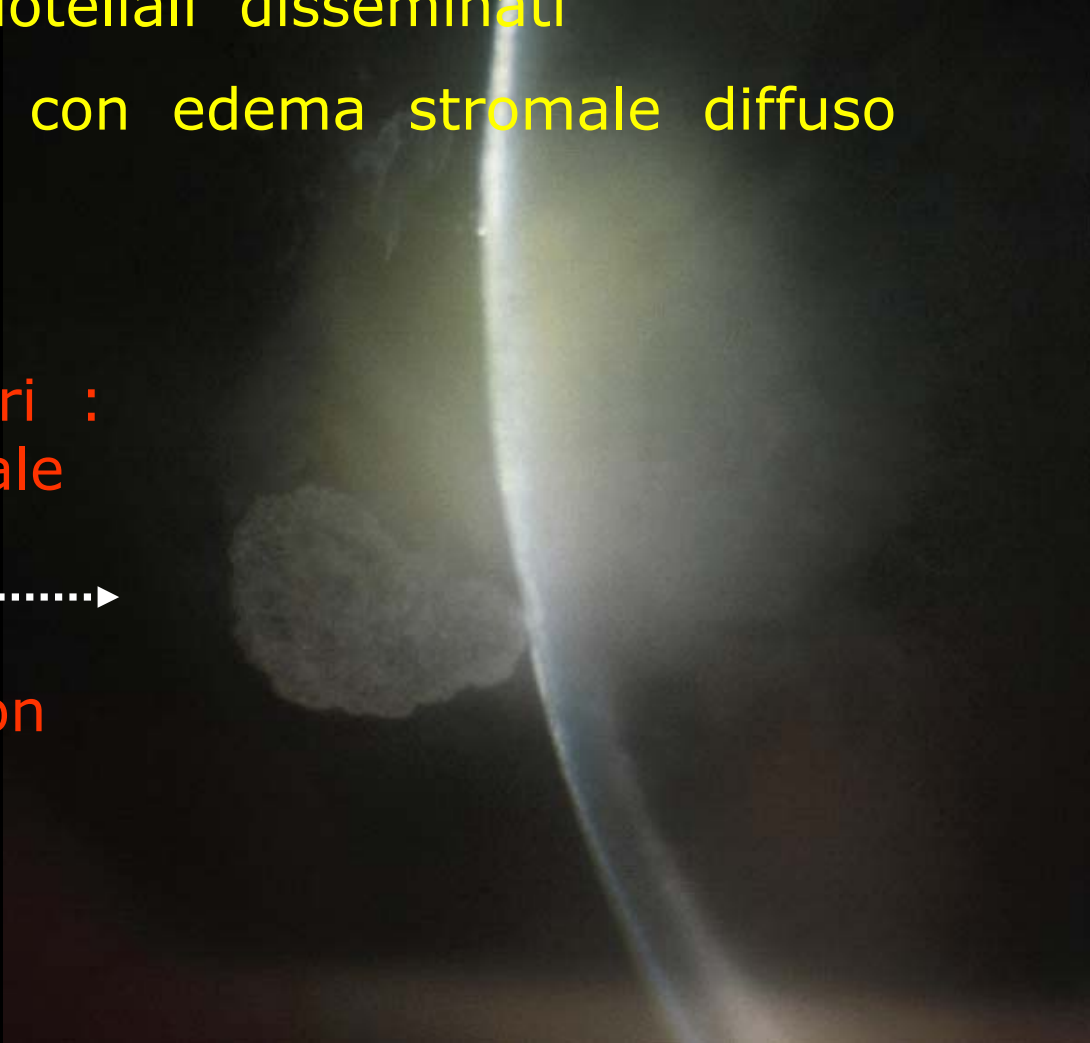


ENDOTELITE DIFFUSA

con precipitati endoteliali disseminati
sull'intera cornea con edema stromale diffuso

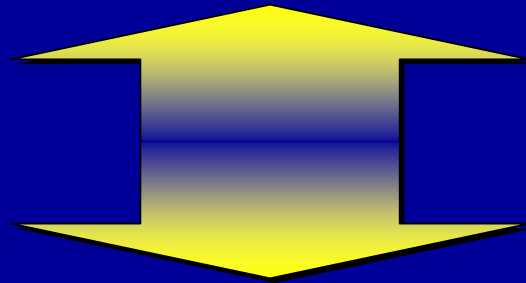
nei casi più severi :
placca retrocorneale
di cellule
infiammatorie

a volte con ipopion



Retinite (neuroretinite)

- congenita, da HSV2
- nell' immunodepresso
- nell' immunocompetente



Necrosi retinica acuta

Retinite da HSV

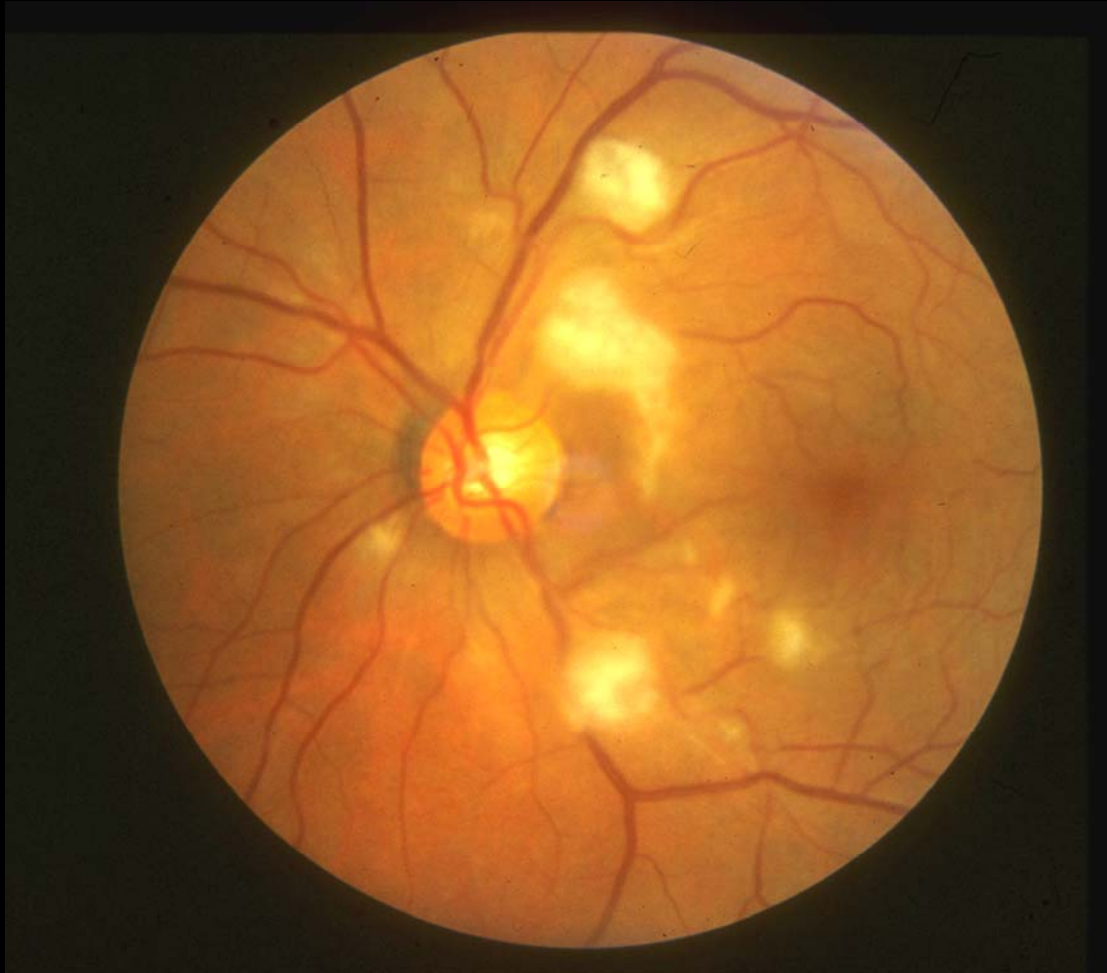edema retinico + infiltrati

essudati

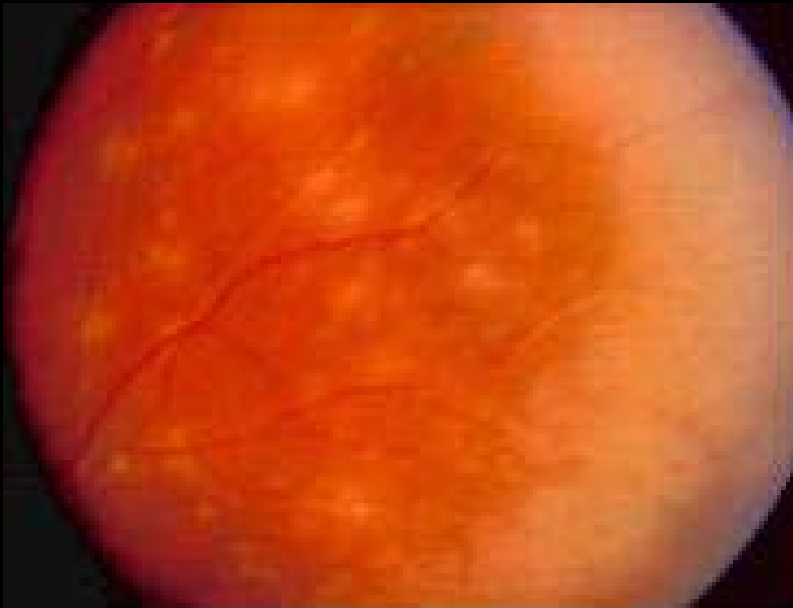
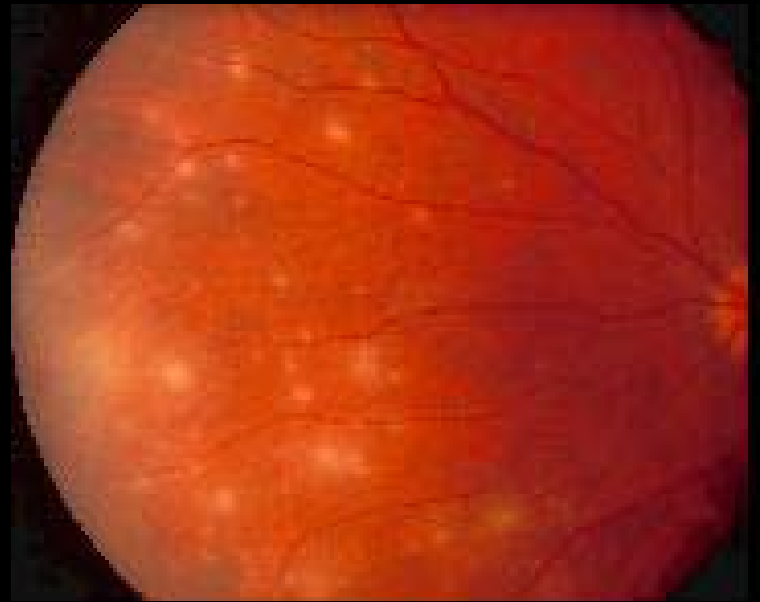
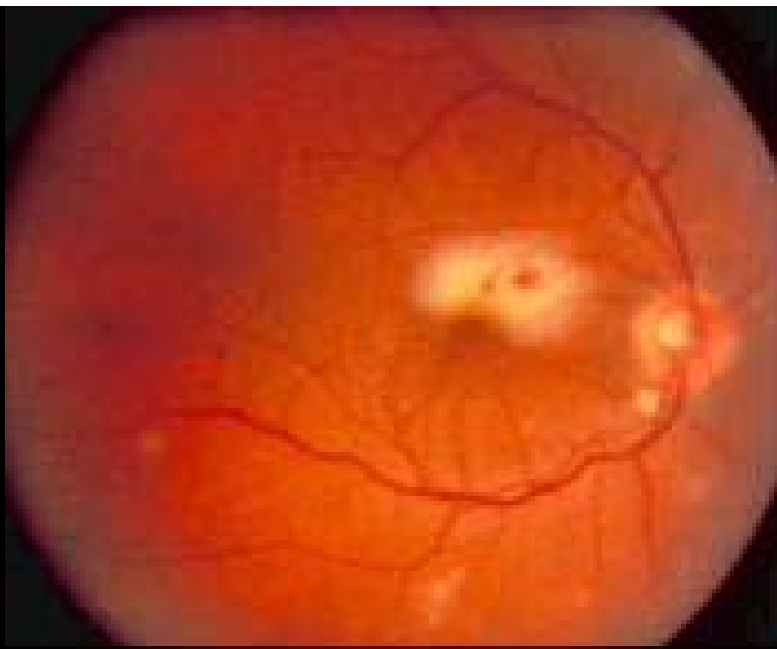
emorragie

occlusioni vascolari

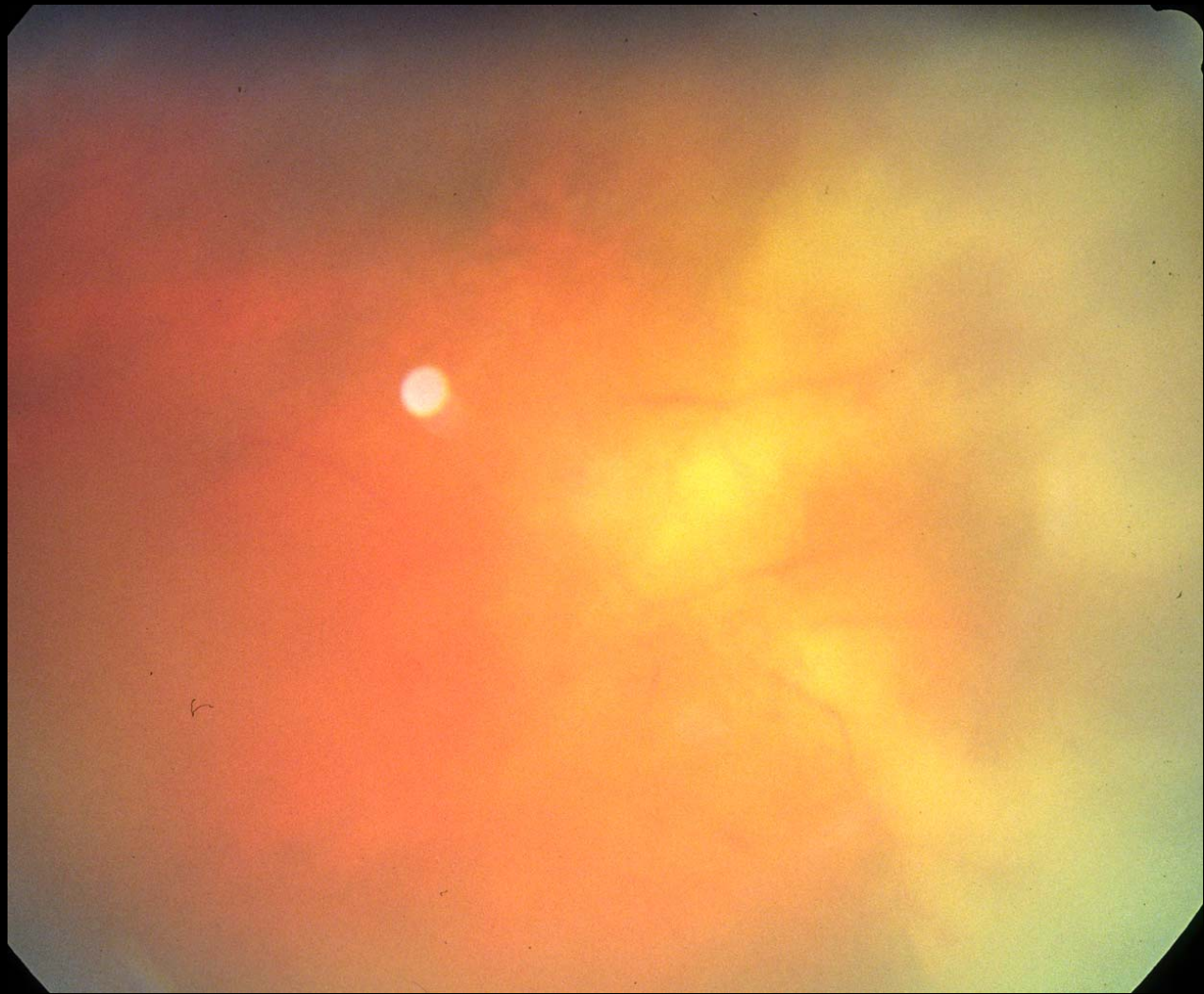
coinvolgimento del nervo ottico
- precoce o tardivo - verso l' atrofia



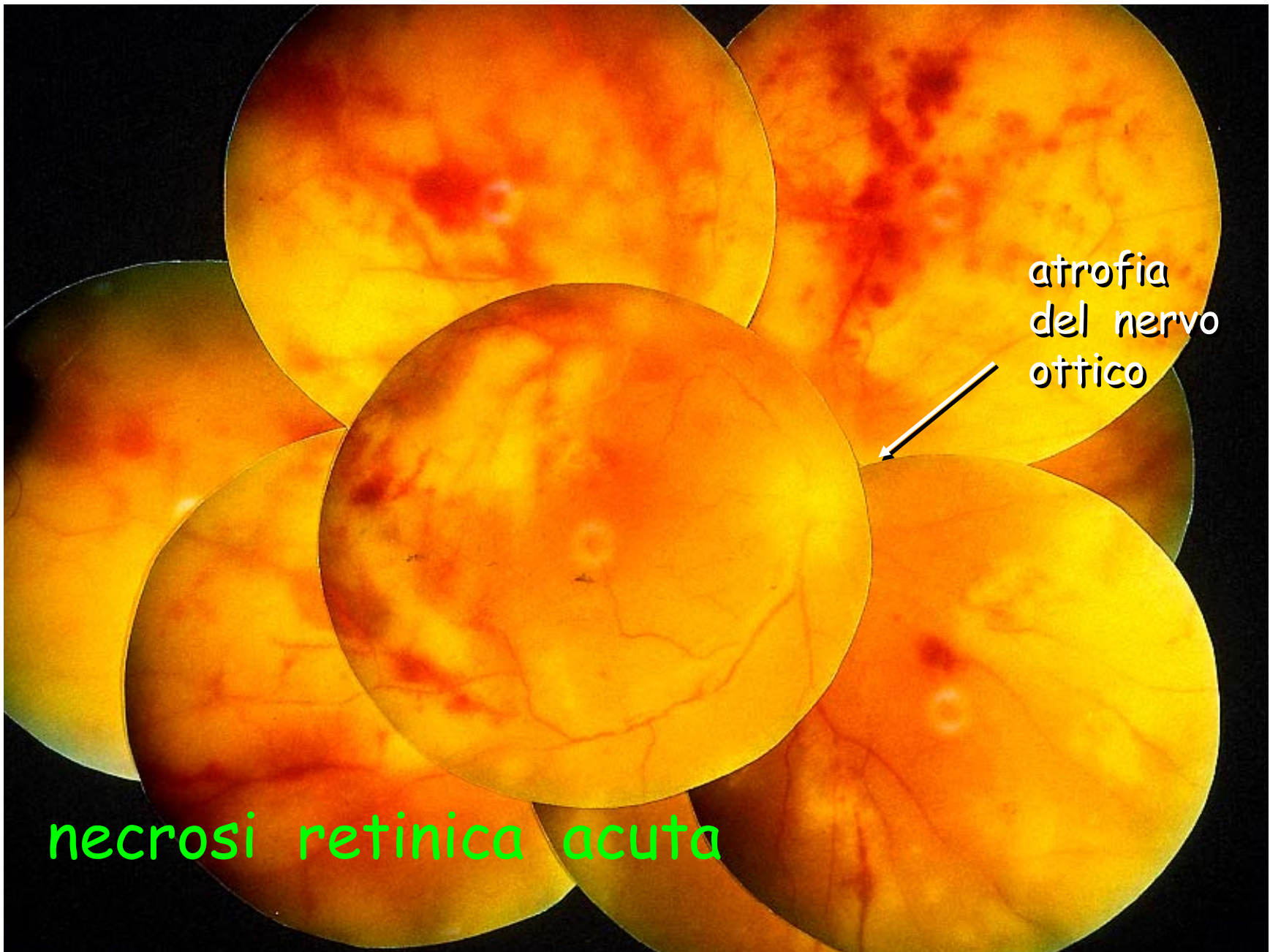
PCR positiva per HSV nell' umore acqueo



retinite
da
Herpes
Simplex virus

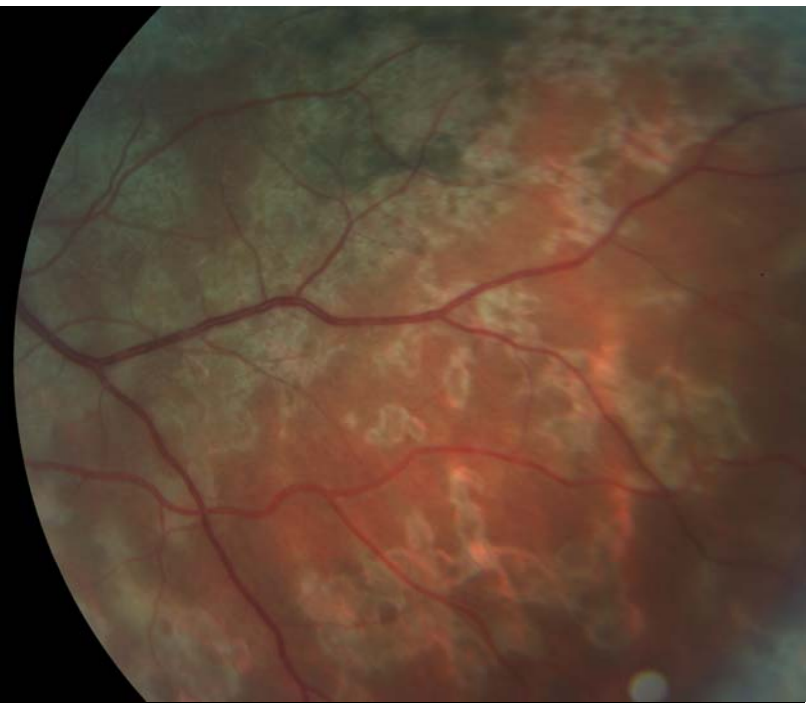
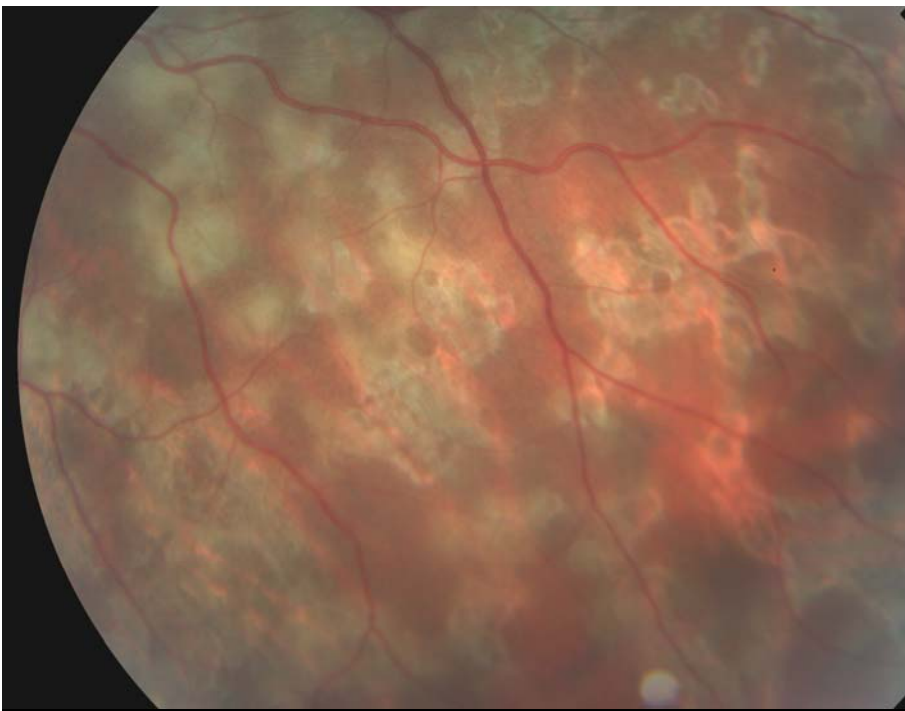


Retinite periferica da H V >> necrosi retinica acuta



atrofia
del nervo
ottico

necrosi retinica acuta



retinite
profonda
da virus di
Epstein Barr

